Consideraciones en el dolor abdomino-pélvico

Dolor en ginecología y paciente obstétrica

tech

CONTENIDO

1. Objetivos
2. Introducción
3. Inervación de la pelvis
4. Manejo del dolor abdomino-pélvico crónico ginecológico
5. Bibliografía

Objetivos

- Describir la inervación de la pelvis y las principales causas del dolor abdomino-pélvico agudo y crónico.
- Orientar cómo realizar un correcto diagnóstico y manejo terapéutico del dolor pélvico ginecológico.
- Dar a conocer una de las complicaciones que pueden aparecer tras cirugía abdominal baja, la neuralgia del n. iliohipogástrico, n. ilioinguinal y genitofemoral.

Introducción

La pelvis se ubica en la zona más inferior del abdomen y los huesos que la componen junto con los ligamentos, forman un cinturón óseo dándole la forma de embudo.

El dolor pélvico en la mujer es uno de los motivos más frecuentes de consulta en ginecología y supone un reto para el médico realizar un diagnóstico y tratamiento correcto. Se estima que alrededor del 15-35% de los dolores pélvicos se deben a afecciones ginecológicas. Dada la intensa relación entre las estructuras musculares, óseas y viscerales, es difícil localizar el origen del dolor *(Figura 1).*

Los mecanismos fisiopatológicos son complejos porque intervienen vías fisiológicas, anatómicas, terminaciones nerviosas, piel, músculos, factores hormonales, neurotransmisores, vísceras, ligamentos, procesos inflamatorios y factores cognitivos.

A continuación, se describen la inervación de la pelvis, las principales causas del dolor abdomino-pélvico agudo y crónico, así como su diagnóstico y manejo terapéutico. Posteriormente se hará referencia a una de las complicaciones que pueden aparecer tras una cirugía abdominal baja, la neuralgia del n. iliohipogástrico, n. ilioinguinal y genitofemoral.

Inervación de la pelvis

La inervación de la pelvis la forman el sistema nervioso autónomo (parasimpático y simpático) y el sistema nervioso somático. El origen de las fibras somáticas lo forman los últimos segmentos dorsales de la médula espinal junto con los segmentos lumbares (T11-L2).

Respecto a las vísceras de la pelvis, se tienen las del aparato digestivo inferior, que transmiten el dolor tanto las fibras simpáticas como las parasimpáticas, aunque con predominio de estas últimas. Sin embargo, en las vísceras reproductivas, predominará la inervación simpática a la parasimpática[1].

- **Inervación somática:**
  - Peritoneo parietal y musculatura abdominal: L1-L2 y S2-S5.
  - Zona suprapúbica: n. iliohipogástrico (L1-L2).
  - Área inguinal y labios: n. ilioinguinal (L1-L2).
  - Periné y ano: n. pudendo (S2-S4).
  - Tercio inferior de vagina: n. pudendo.
- **Inervación autonómica:**
  - Plexo hipogástrico superior (presacro): bilateral y situado a nivel del sigma, arteria iliaca común e hipogástrica, uréter, ovario.
  - Plexo hipogástrico inferior: bilateral y situado en vejiga, recto y vagina *(Figura 2)*.
- **Dolor abdomino-pélvico agudo ginecológico:**

  El dolor abdomino-pélvico agudo (DAPA) ginecológico es un dolor en la zona inferior del abdomen repentino, de presentación súbita y severa que es percibido por el sistema nervioso central proveniente de estímulos dolorosos que se originan en las estructuras abdominopélvicas lesionadas o irritadas y su intensidad es directamente proporcional al daño tisular[2].

  Las principales causas del DAPA se pueden dividir en aquellas que se originan de los anexos (quistes de ovarios, abscesos tubo-ováricos, torsión de ovario, enfermedad pélvica inflamatoria (EPI)) y por causas uterinas (dismenorreas, fibromas, complicaciones de los dispositivos intrauterinos)[3]*(Figura 3).*

  Ante una mujer que consulta por un DAPA, habitualmente en servicios de urgencias, se debe en primer lugar realizar una exploración física de la paciente, valorando los signos vitales y obteniendo información de la historia clínica de la paciente[3].

  Para el diagnóstico inicial será de ayuda analizar qué tipo de dolor tiene la paciente, severidad y duración y los síntomas que se asocian con éste (fiebre, vómitos, sangrado vaginal)[4].

  Ante una paciente en edad fértil con DAPA, lo primero que se debe hacer es descartar el embarazo como posible causa, por lo que se realiza una analítica de orina o de sangre para cuantificar la bhCG [4].

  Tras descartar un embarazo, se puede realizar una exploración completa de la pelvis de forma bimanual y con espéculo, aunque ésta última no va a aportar mucha más información. No obstante, ante un DAPA que acude a urgencias, la información que aporte la historia clínica, junto con las pruebas de imagen, proporcionarán más información que la exploración física de la paciente.

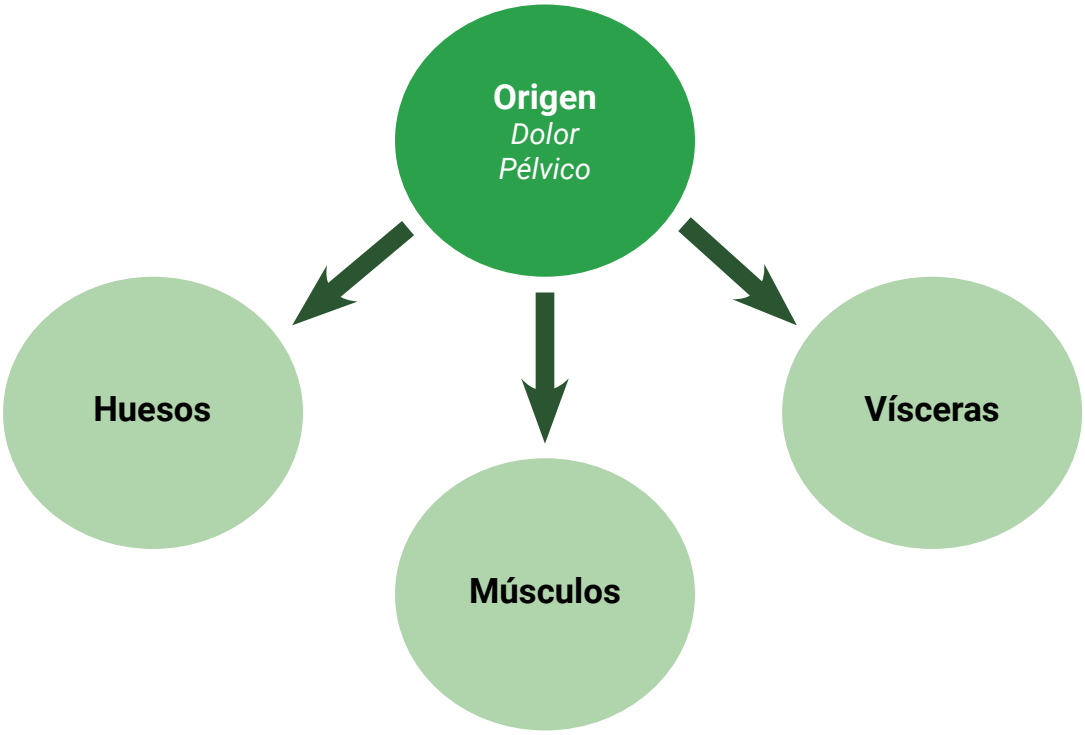

Figura 1. Origen dolor pélvico.

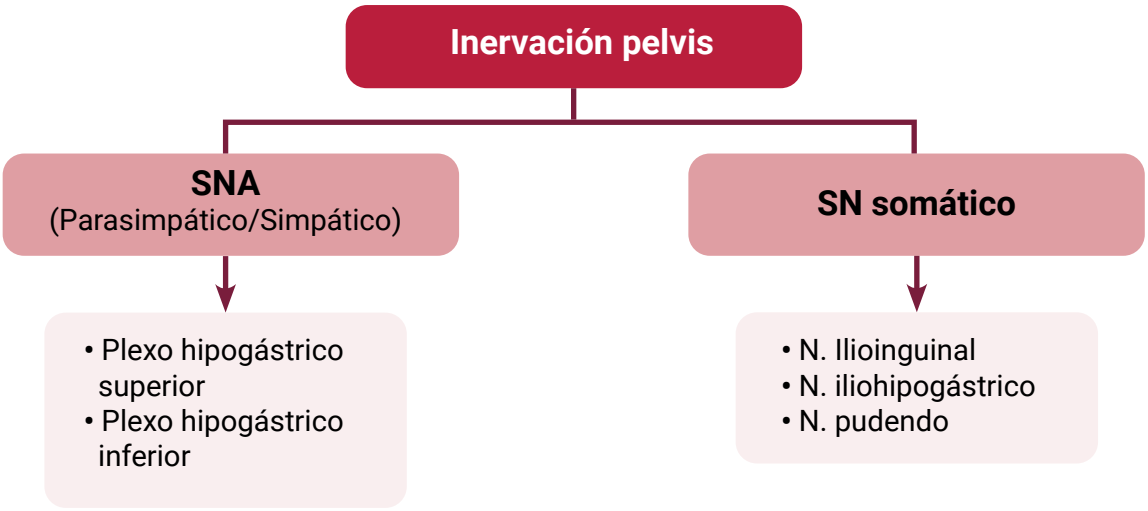

Figura 2. Inervación pelvis.

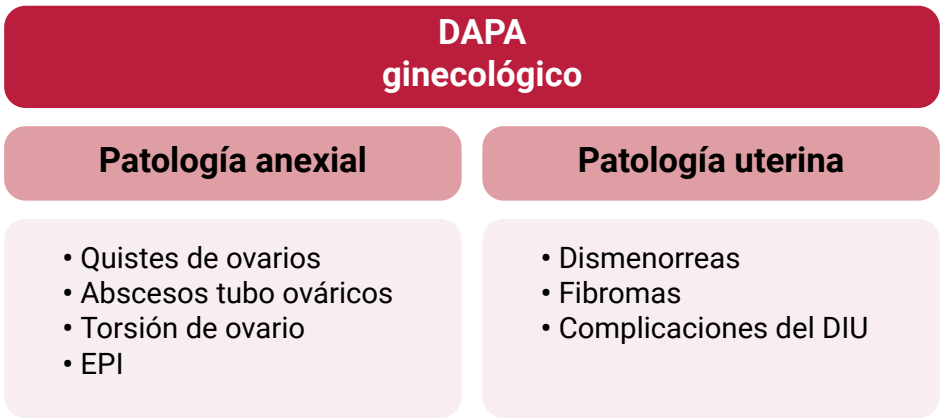

Figura 3. Causas del DAPA ginecológico.

También podría ser de gran ayuda el realizar una analítica sanguínea y urinaria[5]. La ecografía ayudará ante la sospecha de embarazo ectópico o para el diagnóstico de una masa anexial. La TAC, sin embargo, proporcionará más información de las estructuras pélvicas que la ecografía.6 En caso de persistir un diagnóstico incierto, se realiza una laparoscopia diagnóstica.

- **Manejo del dolor pélvico agudo ginecológico:**

  El tratamiento de estas pacientes debe iniciarse de forma precoz y valorando el estado general de la paciente.

  Algunas de las patologías descritas como causas del DAPA precisarán de una cirugía de urgencia para su resolución y evitar complicaciones, como es el caso de los quistes de ovario que pueden llegar a romperse y producir hemorragias importantes.

  Si la paciente presenta compromiso hemodinámico se debe restaurar el volumen intravascular valorando la administración de líquidos y hemoderivados previamente.

  Otras patologías pueden valorar su tratamiento de entrada con AINES o anticonceptivos orales (ACO), como es el caso de la EPI, aunque la eficacia de estos últimos no ha quedado demostrada en esta patología[7].

  En el caso de los embarazos ectópicos, en algunas ocasiones también se puede iniciar con tratamiento médico con metotrexato y observación. Es por ello que el tratamiento en estos casos será individualizado, dependiendo de la causa y gravedad de la situación *(Figura 4)*.

- **Dolor abdomino-pélvico crónico ginecológico:**

  El dolor abdomino-pélvico crónico (DAPC) es un dolor constante e intermitente en el abdomen inferior o pelvis de la mujer, con una duración al menos de seis meses, no cíclico (menstrual) y no asociado con el embarazo, que es lo suficientemente severo como para causar incapacidad funcional y psicológica requiriendo atención médica[8].

  En la gran mayoría de los casos va a tener consecuencias negativas en el ámbito sexual, emocional y conductual[9]. Su incidencia aproximada se estima entre 2,1%-24% en mujeres[10] *(Figura 5).*

  Algunas de las posibles causas ginecológicas de DAPC son: endometriosis, síndrome adherencial, síndrome de congestión pélvica, síndrome del ovario remante, síndrome del ovario restante y alteraciones musculo-esqueléticas[11].

  Los factores que intervienen en su patogénesis son múltiples y los mecanismos no están del todo claro, postulándose alteraciones inmunológicas, inflamatorias y neurológicas[12,13]. Es por ello que en ocasiones el tratamiento no es muy satisfactorio y se limita a tratar los síntomas de la paciente.

  Para el diagnóstico del este tipo de dolor se dispone de varias alternativas. Lo primero que orientará es la clínica que presente el paciente junto con la exploración física.

  Es importante realizar una historia clínica exhaustiva, identificar el dolor, características, el impacto que tiene en su vida laboral, sueño, qué tipo de tratamientos ha llevado y sus resultados. El examen físico debe ser completo y sistemático, identificado el tipo de dolor (visceral o somático), asociando áreas de dolor con datos de su historia[14].

  La mayoría de las veces, las pruebas de imagen no aportan mucha más información en estas situaciones previas a realizar una laparoscopia[11]. Por otra parte, los estudios de laboratorio tampoco van a ayudar mucho en su diagnóstico, ya que las pruebas que se tienen no son suficientemente sensibles para detectar dicha patología en un estadio precoz, o bien se pueden alterar en muchas situaciones que no son específicas de dicha enfermedad[11].

  También se han utilizado pequeñas cantidades de anestésico local (1-5 ml de lidocaína 1% o de bupivacaina al 0,25-05%) para bloquear un nervio y llegar a su diagnóstico, o la realización de un bloqueo epidural o subaracnoideo para diferencial el bloqueo central del que proviene de órganos periféricos[11].

  Pero lo que realmente ha supuesto un gran avance en el diagnóstico del DAPC es sin duda la laparoscopia, aunque un alto porcentaje (55%) de estas pacientes en las que se les ha realizado una laparoscopia, no se ha encontrado una causa clara de dicho dolor[11,15].

Manejo del dolor abdomino-pélvico crónico ginecológico

A continuación, se describen las diferentes alternativas que pueden ser útiles en el tratamiento del DAPC, aunque el tratamiento más efectivo en estas pacientes va a ser un tratamiento simultáneo de los diferentes factores implicados, como son las alteraciones musculoesqueléticas, alteraciones anatómicas, alteraciones funcionales (vejiga, intestino) o alteraciones psicológicas, entre otras.

- Terapia farmacológica conservadora

  Como analgésicos de primera línea, en estos casosse tiene el paracetamol y los AINES (ibuprofeno o naproxeno) sobre todo en el dolor que se asocia a la menstruación. Los AINES parecen ser más efectivos que el paracetamol en estos casos, sin embargo, no se ha podido demostrar una mayor efectividad de alguno de ellos en concreto[16].

Figura 4. Tratamiento del dolor DAPA ginecológico.

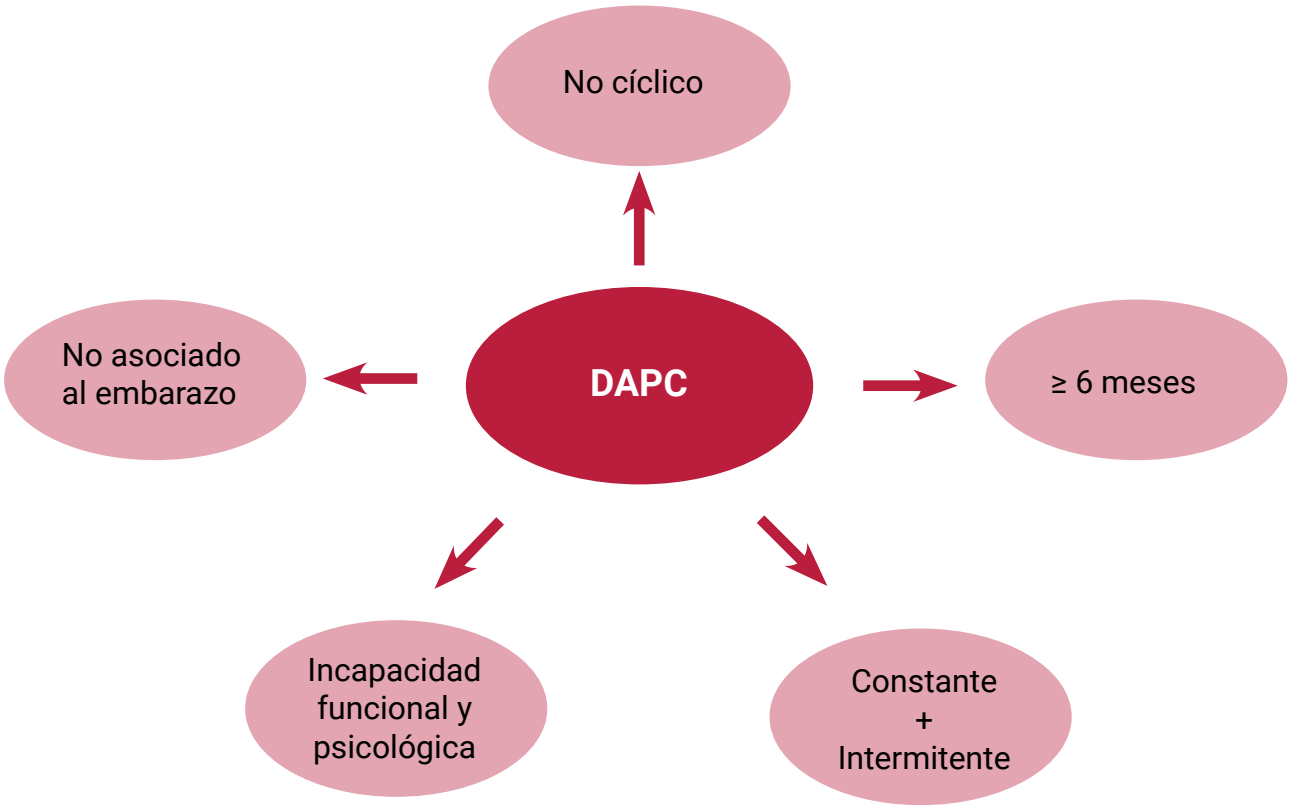

Figura 5. Características del DAPC ginecológico. Elaboración propia.

No obstante, los AINES no han demostrado su efectividad para la endometriosis[17]. Otro de los fármacos para el manejo del dolor son los opioides.

Estos son más utilizados en el caso del DAPA, ya que, para tratamientos prolongados, no se dispone de datos suficientes para su recomendación debido a los posibles efectos secundarios (lesión gastrointestinal, dependencia, daño renal)[18].

En el DAPC se utilizan más otro tipo de fármacos, como los neuromoduladores (antidepresivos y neurolépticos). Se deben tener precaución por los efectos centrales que pueden producir: alteraciones del estado de ánimo, disfunción sexual o el síndrome serotoninérgico. Algunos de los neuromoduladores utilizados han sido la amitriptilina, nortriptilina, pregabalina o gabapentina[19-23].

En algunos estudios de la literatura se ha observado que la gabapentina controla mejor el DAPC que la pregabalina, y que la administración de gabapentina sola y la asociación de gabapentina con amitriptilina, mejoraba el control del dolor en comparación con la administración única de amitriptilina[19,24].

Otro de los fármacos que se pauta bastante son los ansiolíticos, que en algunos estudios se ha visto que el alprazolam mejoraba el dolor crónico cuando se administran a altas dosis, potenciando el efecto de los narcóticos que ya previamente llevaban estas pacientes pautado[24].

No obstante, estos fármacos deberían evitarse en las pacientes que estén tomando opiáceos porque potencian la depresión del SNC producida por los opiáceos. Por otra parte, la supresión hormonal con estrógenos y progesterona o con progesterona sola, son tratamientos seguros, con pocos efectos secundarios y de bajo coste, que son utilizados como primera línea en el control del dolor referente a la endometriosis[16].

Con un agonista liberador de hormona gonadotropina parece mejorar la endometriosis profunda, pero su uso generalizado para el DAPC está limitado por el coste que supone y morbilidad. De hecho, no hay estudios que confirmen su superioridad respecto a otros tratamientos hormonales convencionales[25-27].

- **Terapia farmacológica invasiva:**
  - *Bloqueo del plexo hipogástrico superior*

    Este bloqueo se realiza para el dolor secundario a endometriosis, enfermedad inflamatoria, adhesiones postoperatorias y cáncer que no responden a otras medidas más conservadoras[28].

    El abordaje tradicional se realiza guiado por fluoroscopia o ultrasonidos usando una aguja 22G orientada 30º caudal y 45º medial, dirigiendo la aguja a la zona anterolateral de la vértebra L5.

    La punta de la aguja debería aparecer en la unión de la vértebra L5 con el cuerpo de la vértebra S1, de esta forma se evitará que la medicación que se utiliza para el bloqueo, no se dirija a las raíces de L5.

    Mediante una visión lateral se confirma que la punta de la aguja se encuentra 1cm por delante del cuerpo vertebral y que el contraste inyectado quedara confinado en la región media, visto desde una visión anteroposterior. Para realizar el diagnóstico se pueden utilizar 6-8ml de bupivacaína al 0,25% en cada lado y como terapia neurolítica, de 6-8ml de fenol acuoso al 10%[29].

    Con el uso de este bloqueo se ha observado un menor consumo de opiáceos vía oral en el cáncer severo de la zona pélvica. Las posibles complicaciones que pueden surgir son la inyección en vasos iliacos, hematomas retroperitoneales y punción a nivel de uréteres y vejiga[30].

    En caso de dolor pélvico visceral de larga evolución y resistente al bloqueo del plexo hipogástrico superior se podría valorar la neuromodulación estimulando la médula espinal a nivel de T9-T10[31,32].

  - *Bloqueo del plexo transverso abdominal (TAP)*

    Con este bloqueo se depositan los anestésicos locales entre la fascia superficial del músculo transverso y la parte interna del músculo oblicuo interno. Sobre las crestas iliacas emergen desde los espacios intercostales los nervios espinales de T7 a T11, y por debajo de las crestas iliacas se tiene el nervio subcostal (T12) y el ilioinguinal e hipogástrico (L1), los cuales se disponen en el mismo plano, entre el músculo oblicuo interno y el transverso. Con el bloqueo de estos nervios se consigue controlar el dolor por encima y debajo del ombligo[31].

    Con la (TAP) ecografía se pueden visualizar los tres planos (oblicuo externo, oblicuo interno y transverso) para localizar el sitio donde inyectar el anestésico local, y mejorar la efectividad y disminuir las complicaciones. El bloqueo se realiza en el espacio comprendido entre el área subcostal y la cresta iliaca y se utilizan volúmenes de anestésico local de 15-20ml[32].

    Este tipo de bloqueo es interesante tras cirugías abdominales ginecológicas, o tras una cesárea, con lo que puede disminuir el dolor postoperatorio y el consumo de analgésicos intravenosos.

- **Tratamiento quirúrgico:**

  Ante la resistencia al tratamiento farmacológico se han realizado dos tipos de cirugía: la retirada de los órganos pélvicos afectos o el tratamiento quirúrgico de las lesiones visibles conservando dichos órganos.

  En algunos estudios se ha observado que puede mejorar el dolor la realización de una neurectomía presacra del plexo hipogástrico superior para el tratamiento del dolor central uterino, la dismenorrea y endometriosis. No obstante, los pacientes deben ser informados de las complicaciones posibles de utilizar esta técnica, como son la disfunción intestinal y de vejiga [33,34].

- **Otras alternativas terapéuticas:**

  Un elevado porcentaje de estas pacientes van a presentar ansiedad o depresión, por lo que posiblemente precisarán de apoyo psicológico y someterse a terapias cognitivas-conductuales que ayuden a reducir los estímulos automáticos a la respuesta dolorosa, entre ellas modificar hábitos de vida, ejercicio, dieta y sueño.

  Otras alternativas en casos individuales que podrían valorarse son la meditación, acupuntura, yoga. No obstante, ninguna de estas medidas ha demostrado claramente su efectividad[11,35-37] *(Figura 6)*.

- **Neuralgia del n. iliohipogástrico, n. ilioinguinal y genitofemoral:**

  Típicamente se presenta como dolor en la región inguinal y la zona superior del pubis. La causa suele ser una cirugía abdominal baja, como histerectomía o cesárea.38 Se estima que el riesgo de esta neuropatía en cirugía ginecológica es aproximadamente del 1,8% [39].

  La neuralgia de estos tres nervios se presenta con dolor o parestesias en las zonas cutáneas que inervan cada uno de los nervios: iliohipogástrico en la zona baja abdominal y monte de venus, el ilioinguinal en la zona superior y medial del muslo y genitales, y el genitofemoral en la zona inguinal, superior y anterior del muslo y genitales *(Figura 7)*[40].

  El tipo de dolor es agudo, quemante que empeora con la elevación o flexión. A la exploración se podría apreciar hipoestesia en el territorio dañado del nervio. Los síntomas pueden empeorar al subir escaleras, correr o hiperextender la cadera.

Farmacológico conservador	Farmacológico invasivo	Otros	
• Bloqueo TAP • Bloqueo plexo hipogástrico inferior	• AINES • Paracetamol • Opioides • Neuromoduladores (AD/Anticonvulsivantes) • Ansiolíticos • Terapia Hormonal	• Terapia cognitivo conductual • Yoga • Meditación • Acupuntura	Cirugía

Figura 6. Tratamiento del DAPC ginecológico.

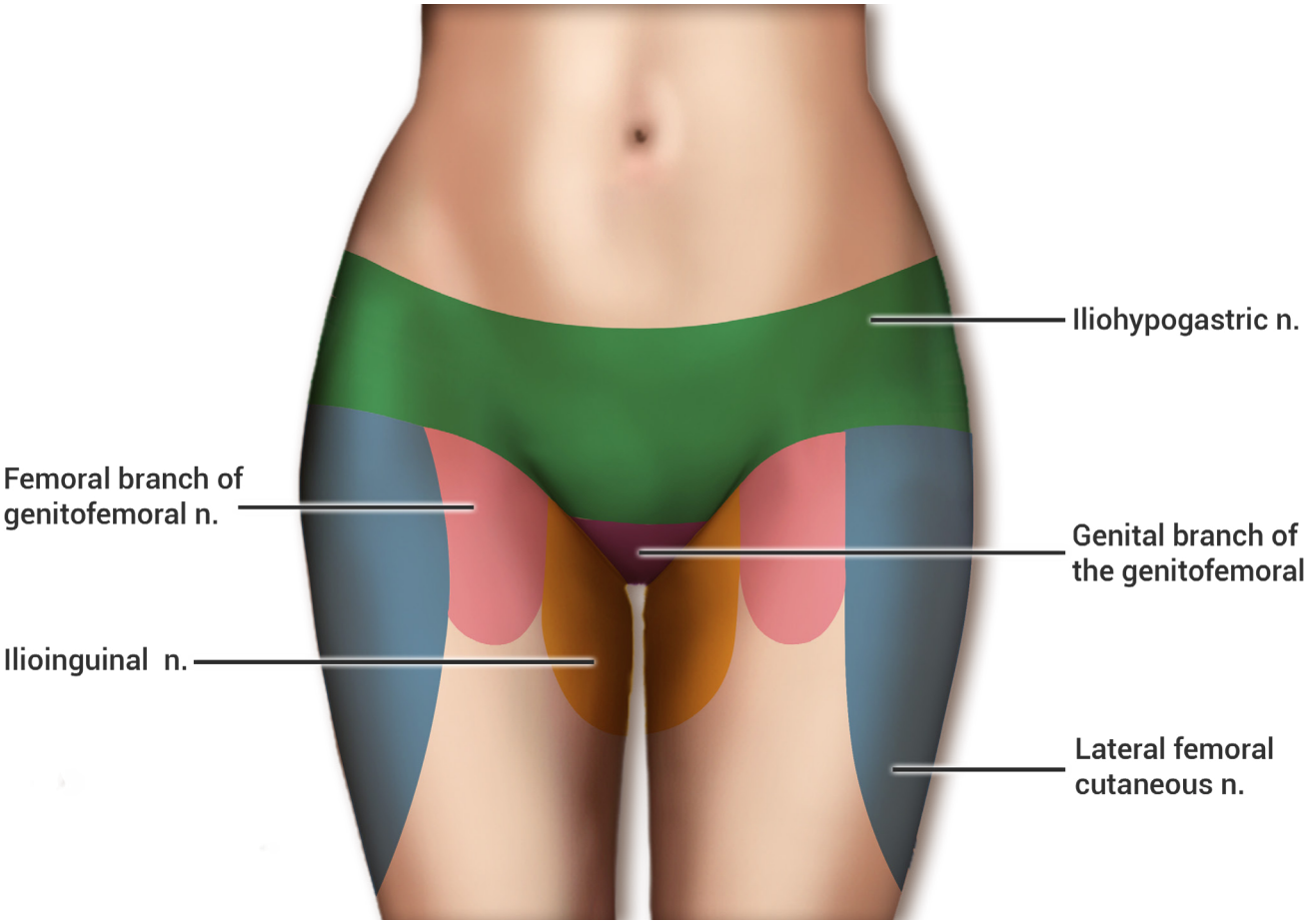

Figura 7. Territorio inervación nervio ilioinguinal, iliohipogástrico y genitofemoral. Smith SE et al. Semin Reprod Med (2018).

La realización de una resonancia magnética (RMN) del plexo lumbosacro puede facilitar el diagnóstico, y con la administración mediante ecografía de una pequeña cantidad de anestésico local en el nervio dañado se comprobará la mejoría del paciente y se confirmará el diagnóstico[38,41].

Los test de electrofisiología no han demostrado suficiente sensibilidad ni especificidad para el diagnóstico de esta neuropatía[42,43]. Sin embargo, los potenciales evocados somatosensoriales sí podrían ser útiles a nivel de la rama lateral cutánea del nervio iliohipogástrico, y la electromiografía también ha demostrado su validez en la evaluación de la neuralgia del nervio ilioinguinal para seleccionar aquellos pacientes que se beneficiarían de neurectomía o neurolisis[44,45].

Como tratamiento a destacar se tienen los anestésicos tópicos, antidepresivos tricíclicos, gabapentina, pregabalina, inhibidores de la recaptación de serotonina, AINES y antagonistas del receptor NMDA[46,47]. Otras terapias utilizadas con éxito: bloqueo nervioso con anestésico local y corticoides, radiofrecuencia por ablación, estimulación nerviosa periférica y crioablación[48-52].

Si el dolor no se controla con estos métodos, se podría considerar el tratamiento quirúrgico que, en caso de atrapamiento neural, el tratamiento de elección consistiría en realizar una escisión extraperitoneal del nervio[40].

Bibliografía

1. Rouviere H. Anatomía humana: descriptiva, topográfica y functional. Masson, (2005).
2. Sandra Rocío Ochoa, MD. Dolor pélvico en mujeres y el papel de las imágenes diagnósticas. Med UNAB. Diciembre 2012 - Marzo 2013. Vol. 15(3):144-155.
3. Dewey K, Wittrock C. Acute Pelvic Pain. Emerg Med Clin North Am 2019 May;37(2):207-218.
4. Fauconnier A, Dallongeville E, Huchon C, et al. Measurement of acute pelvic pain intensity in gynecology: a comparison of five methods. Obstet Gynecol 2009;113(2 Pt 1):260-9.
5. Pages-Bouic E, Millet I, Curros-Doyon F, et al. Acute pelvic pain in females in septic aseptic contexts. Diagn Interv Imaging 2015;96(10):985-95.
6. Wong CL, Farquhar C, Roberts H, et al. Oral contraceptive pill for primary dysmenorrhoea. Cochrane Database Syst Rev 2009;(4):CD002120.
7. ACOG Committee on Practice Bulletins-Gynecology. ACOG Practice Bulletin No. 51 Chronic pelvic pain. Obstet Gynecol 2004;103(3):589-605.
8. Fall M, Baranowski A, Elneil S. et al. EAU guidelines on chronic pelvic pain. Eur Urol 2010;57:35-48.
9. Latthe P, Latthe M, Say L, Gulmezoglu M, Khan KS.WHO systematic review of prevalence of chronic pelvic pain: a neglected reproductive health morbidity. BMC Public Health 2006;6:177.
10. Chronic pelvic pain. Steege JF, Siedhoff MT. Obstet Gynecol 2014 Sep;124(3):616-29.
11. McDonald JS. Diagnosis and treatment issues of chronic pelvic pain. World J Urol 2001;19:200-207.
12. Tomaskovic I, Ruzic B, Trnski D, Kraus O. Chronic prostatitis/chronic pelvic pain syndrome in males may be an autoimmune disease, potentially responsive to corticosteroid therapy. Hypotheses 2009;72(3):261-262.
13. Paulson J, Gor H: Management of chronic pelvic pain. Expert Rev Obstet
14. Gynecol 2007;2(1):37-50.
15. Daniels J, Gray R, Hills RK, Latthe P, Buckley L, Gupta J, et al. Laparoscopic uterosacral nerve ablation for alleviating chronic pelvic pain: a randomized controlled trial. Journal of the American Medical Association 2009;302(9):955-61.
16. Marjoribanks J, Ayeleke RO, Farquhar C, Proctor M. Nonsteroidal anti-inflammatory drugs for dysmenorrhoea. Cochrane Database Syst Rev 2015;(2):CD001751.
17. Allen C, Hopewell S, Prentice A, Gregory D. Nonsteroidal anti-inflammatory drugs for pain in women with endometriosis. Cochrane Database Syst Rev 2009;(2):CD004753.
18. Baranowski AP, Lee J, Price C, Hughes J. Pelvic pain: a pathway for care developed for both men and women by the British Pain Society. Br J Anaesth 2014;112:452-9.
19. Sator-Katzenschlager SM, Scharbert G, Kress KG et al. Chronic pelvic pain treated with Gabapentin and amitriptyline: a randomized controlled pilot study. Wien Klin Wochenschr 2005;117(21-22):761-768.
20. Walker EA, Roy-Byrne PP, Katon WJ, Jemelka R (1991) An open trial of nortriptyline in women with chronic pelvic pain. Int J Psychiatry Med 21(3):245-252.
21. Agarwal MM, Elsi Sy M. Gabapentenoids in pain management in urological chronic pelvic pain syndrome: Gabapentin or pregabalin? Neurourol Urodyn 2017;36:2028-2033.
22. Lewis SC, Bhattacharya S, Wu O et al. Gabapentin for the management of chronic pelvic pain in women (GaPP1): a pilot randomised controlled trial. PLoS One 2016;11(4):e0153037.
23. AbdelHafeez MA, Reda A, Elnaggar A, El-Zeneiny H, Mokhles JM. Gabapentin for the management of chronic pelvic pain in women. Arch Gynecol Obstet 2019;21.
24. Fernandez F, Adams F, Holmes VF. Analgesic effect of alprazolam in patients with chronic, organic pain of malignant origin. J Clin Psychopharmacol 1987;7:167-9.
25. Petta CA, Ferriani RA, Abrao MS, Hassan D, Rosa E Silva JC, Podgaec S, et al. Randomized clinical trial of a levonorgestrelreleasing intrauterine system and a depot GnRH analogue for the treatment of chronic pelvic pain in women with endometriosis. Hum Reprod 2005;20:1993-8.
26. Brown J, Kives S, Akhtar M. Progestagens and antiprogestagens for pain associated with endometriosis. The Cochrane Database of Systematic Reviews 2012, Issue 3. Art No.:CD002122.
27. Howard FM. An evidence-based medicine approach to the treatment of endometriosis-associated chronic pelvic pain: placebo-controlled studies. J Am Assoc Gynecol Laparosc 2000;7:477-88.
28. Benzon HT, Rathmell JP, Wu CL, et al. Practical management of pain. 5th edition. Philadelphia: Elsevier Mosby; 2014. p. 683-800.
29. Plancarte R, Amescua C, Patt RB, et al. Superior hypogastric plexus block for pelvic cancer pain. Anesthesiology 1990;73:236-9.
30. de Leon-Casasola OA, Kent E, Lema MJ. Neurolytic superior hypogastric plexus block for chronic pelvic pain associated with cancer. Pain 1993;54:145-51.

31. Taylor R, Pergolizzi JV, Sinclair A, et al. Transversus abdominis block: clinical uses, side effects, and future perspectives. Pain Pract 2013;13(4):332-4.
32. Smith SE, Eckert JM. Interventional Pain Management and Female Pelvic Pain: Considerations for Diagnosis and Treatment. Semin Reprod Med 2018 Mar;36(2):159-163.
33. Ferrero S, Camerini G, Seracchioli R, Ragni N, Venturini PL, Remorgida V. Letrozole combined with norethisterone acetate compared with norethisterone acetate alone in the treatment of pain symptoms caused by endometriosis. Hum Reprod 2009;24:3033-41.
34. Latthe PM, Proctor ML, Farquhar CM, Johnson N, Khan KS. Surgical interruption of pelvic nerve pathways in dysmenorrhea: a systematic review of effectiveness. Acta Obstet Gynecol Scand 2007;86:4-15.
35. Cheong YC, Smotra G, Williams AC. Non-surgical interventions for the management of chronic pelvic pain. Cochrane Database Syst Rev 2014; Mar 5;(3):CD00879.
36. Carey ET, Moore K. Updates in the Approach to Chronic Pelvic Pain: What the Treating Gynecologist Should Know. Clin Obstet Gynecol 2019;Sep 12.
37. Speer LM, Mushkbar S, Erbele T. Chronic Pelvic Pain in Women. Am Fam Physician 2016;Mar 1;93(5):380-7.
38. Elkins N, Hunt J, Scott KM. Neurogenic Pelvic Pain. Phys Med Rehabil Clin N Am 2017;28(3):551-569.
39. Bohrer JC, Walters MD, Park A, et al. Pelvic nerve injury following gynecologic surgery: a prospective cohort study. Am J Obstet Gynecol 2009;201(5):531.e1-7.
40. Murovic JA, Kim DH, Tiel RL, et al. Surgical management of 10 genitofemoral neuralgias at the Louisiana State University Health Sciences Center. Neurosurgery 2005;56(2):298-303.
41. Chhabra A, Rozen S, Scott K. Three-dimensional MR neurography of the lumbosacral plexus. Semin Musculoskelet Radiol 2015;19(2):149-59.
42. Labat JJ, Delavierre D, Sibert L, et al. Electrophysiological studies of chronic pelvic and perineal pain. Prog Urol 2010;20(12):905-10.
43. Rabie M, Drory VE. A test for the evaluation of the lateral cutaneous branch of the iliohypogastric nerve using somatosensory evoked potentials. J Neurol Sci 2005;238(1-2):59-63.
44. Dias RJ, Souza L, Morais WF, et al. SEP-diagnosed neuropathy of the lateral cutaneous branch of the iliohypogastric nerve: case report. Arq Neuropsiquiatr 2004;62(3B):895-8.
45. Viswanathan A, Kim DH, Reid N, et al. Surgical management of the pelvic plexus and lower abdominal nerves. Neurosurgery 2009;65(4 Suppl):A44-51.
46. Cesmebasi A, Yadav A, Gielecki J, et al. Genitofemoral neuralgia: a review. Clin Anat 2015;28(1):128-35.
47. Benito-Leon J, Picardo A, Garrido A, et al. Gabapentin therapy for genitofemoral and ilioinguinal neuralgia. J Neurol 2001;248(10):907-8.
48. Acar F, Ozdemir M, Bayrakli F, et al. Management of medically intractable genitofemoral and ilioingunal neuralgia. Turk Neurosurg 2013;23(6):753-7.
49. Mitra R, Zeighami A, Mackey S. Pulsed radiofrequency for the treatment of chronic ilioinguinal neuropathy. Hernia 2007;11(4):369-71.
50. Kastler A, Aubry S, Piccand V, et al. Radiofrequency neurolysis versus local nerve infiltration in 42 patients with refractory chronic inguinal neuralgia. Pain Physician 2012;15(3):237-44.
51. Walter J, Reichart R, Vonderlind C, et al. Neuralgia of the genitofemoral nerve after hernioplasty. Therapy by peripheral nerve stimulation. Chirurg 2009; 80(8):741-4.
52. Fanelli RD, DiSiena MR, Lui FY, et al. Cryoanalgesic ablation for the treatment of chronic postherniorrhaphy neuropathic pain. Surg Endosc 2003;17(2):196-200